Vergleich von Mammographie und automatisierter Sonographie an 1000 Patienten

Thomas Rehberg

Diss
München
1994

Aus der Radiologischen Klinik und Poliklinik der Ludwig-Maximilians-Universität München.

Direktor: Prof. Dr.med. Josef Lissner

Vergleich von Mammographie und automatisierter Sonographie an 1000 Patienten.

Inaugural-Dissertation
zur Erlangung der Doktorwürde in der gesamten Medizin an der Ludwig-Maximilians-Universität zu München.

vorgelegt von

Thomas Rehberg

aus Hannover

München 1984

Mit der Genehmigung der Medizinischen Fakultät der Universität München.

Berichterstatter: Prof. Dr.med. J. Lissner

Mitberichterstatter: Prof. Dr.med. J. Lissner

Dekan: Prof. Dr.med. W. Spann

Tag der mündlichen Prüfung: 08. 11. 84

DISSERTATIONS - UND FOTODRUCK FRANK GmbH
8000 München 2, Gabelsbergerstraße 15, Tel. 2809090

Inhaltsverzeichnis

		Seite
1.	Einleitung und Problemstellung	1
2.	Geschichtliche Entwicklung der Mammasonographie	6
3.	Material und Methode	13
	3.1. Material	13
	3.2. Methode	17
4.	Ergebnisse	25
	4.1. Einschränkungen der Beurteilbarkeit	25
	4.1.1. Retromamillärer Schatten	25
	4.1.2. Generelles Shadowing	26
	4.2. Raumforderungen bei 1000 Patienten	30
	4.2.1. Überblick	30
	4.2.2. Die Abklärung von Cysten	31
	4.2.3. Die Abklärung von Adenomen	34
	4.2.4. Die Abklärung von Karzinomen	38
	4.2.5. Ergebnisse von 104 Probeexcisionen	45
	4.2.6. Untersuchung der sonographischen Dignitäts- und Malignitätskriterien	46
5.	Diskussion	51
	5.1. Eingeschränkte Beurteilbarkeit der Sonographie	51
	5.2. Detailauflösung	52
	5.3. Schallgeometrie	55
	5.4. Kriterien für Dignität und Malignität	55
	5.5. Vor- und Nachteile der automatisierten Mammasonographie	57
6.	Zusammenfassung	58
7.	Literatur	60

1. Einleitung und Problemstellung

An der Spitze der Krebsmortalitätsstatistik der Frau steht heute in Westeuropa und den USA das Mammakarzinom. Da die Mammakarzinominzidenz sogar noch zunimmt und immer jüngere Frauen schon betroffen werden (1, 5, 75), liegt es nahe, neben der Röntgenmammographie noch weitere - möglichst frühdiagnostische - Verfahren zur Anwendung zu bringen. Die Ultraschalltechnik scheint solch ein Verfahren zu sein.

Zunehmende Aktualität erfährt die Sonographie gegenwärtig, weil sie eine denkbare Möglichkeit darstellt, im Sinne einer Screeningmethode zur Früherkennung des Mammakarzinoms beizutragen. Ultraschall begegnet der Angst vieler Frauen vor Strahlenbelastung, ist im verwendeten Frequenzbereich (0,1 - 10 mW/cm^2) unschädlich und beliebig oft wiederholbar (3,70). Mit der technischen Entwicklung werden aufgrund der verbesserten Auflösung der Geräte immer kleinere Läsionen zuverlässig erkennbar. In Problemfällen der Röntgenmammographie - z.B. bei dichtem Drüsenkörper oder bei der Entscheidung ob Tumoren zystisch oder solide sind - vermag die Mammasonographie durch andere physikalische Gegebenheiten die diagnostischen Möglichkeiten zu erweitern (25, 36). Mit Hilfe automatisierter Immersionsscanner sind der Mammographie vergleichbare, reproduzierbare, vollständige morphologische Darstellungen der weiblichen Brust möglich.

Obwohl die Anfänge der Ultraschallanwendung in der Mammatumordiagnostik bis in die fünfziger Jahre zurückgehen (88), wird dieses Verfahren bisher nur in wenigen spezialisierten Zentren praktiziert. Dies, obwohl die Mamma ein leicht zugängliches Organ darstellt, nicht durch Störstrukturen wie Knochen oder Luft überlagert wird, und durch die oberflächliche Lage nur eine begrenzte Schalleindringtiefe erfordert, wodurch sie den Einsatz höherfrequenter Schallköpfe mit besserer Detailauflösung zuläßt.

Allerdings ergeben sich Schwierigkeiten bei der Mammasonographie z.B. bei der Art der Ultraschallapplikation aufgrund erheblicher Größen- und Strukturvarianten der

weiblichen Brust. Der feingewebliche Aufbau der Mamma, bestehend aus sehr uneinheitlich verteiltem schwachreflexivem Fett- und starkreflexivem Bindegewebe, stellt hohe Anforderungen an den Dynamikbereich eines Gerätes. Durch die Verformbarkeit der Brust wird die Schallübertragung ins Gewebe behindert. Eine sonographische Gewebsdifferenzierung verlangt ein außergewöhnlich gutes Auflösungsvermögen mit gleichzeitiger Möglichkeit quantitative Daten über die Schallabschwächung zu gewinnen (15). Problematisch ist es bisher noch, die gesamte Brust in einem Untersuchungsvorgang vollständig zu erfassen. Die Untersuchung erfodert relativ viel Zeit. Bilddarstellung und eine ausreichende, reproduzierbare Bilddokumentation sind in mancher Hinsicht unbefriedigend (75).

Die oben angesprochenen Schwierigkeiten haben zu einer Vielzahl verschiedener Untersuchungstechniken geführt, welche z.B. bei Friedrich 1980 und Teubner et al. 1982 (15, 74) in der Literatur angegeben werden. Danach sind grundsätzlich zwei verschiedene echographische Verfahren zu entscheiden:

Automatisierte Scan-Verfahren

a) mit Immersion der Brust in Bauchlage
b) mit Bogenscantechnik und Mammakompression in Rückenlage

Manuelle Scan-Verfahren in Rückenlage

a) in Compoundtechnik
b) in Real-time-Technik

Automatisierte Verfahren gewähren eine gute anatomische Übersicht der weiblichen Brust in kontinuierlichen Schnittserien. Hierdurch wird eine systematische, reproduzierbare Dokumentation der gesamten Brustdrüse ermöglicht. Es können Bilder sowohl im Einzel- als auch im Compoundscanverfahren erstellt werden. Automatisierte Verfahren sind vom Geschick des Untersuchers unabhängig und somit "objektiver" als manuelle Verfahren. Der zeitliche Aufwand dieser Untersuchungsart liegt in der Regel zwischen 10 und 20 Minuten. Ein wesentlicher Nachteil

besteht darin, daß eine gezielte Untersuchung von palpablen Prozessen erschwert ist und die Verwendung der Wasservorlaufstrecke eine schallgeführte Punktion nicht zuläßt. Die Mechanik des Abtastvorganges schränkt die Wahl der Schnittebenen so ein, daß Randbezirke der Brust nur schwierig dagestellt werden können. Ein automatisierter Immersionsscanner kostet heute zwischen DM 200 000 und DM 300 000.

Automatische Scan-Verfahren lassen sich grob unterteilen in:

- Immersionstechnik bei der sich die zu untersuchende Patientin auf den Bauch legt und ihre Brust in ein Wasserbad eintaucht, das der Schallankopplung dient. Die Brust kann dann frei hängen oder durch eine Folie komprimiert werden. Großflächige Schallköpfe mit Durchmessern zwischen 5 und 7 cm befinden sich in 20-25 cm Tiefe darunter und besitzen Frequenzen zwischen 2,25 und 5 MHz. Die Schallköpfe können um eine Achse sektorförmig schwenkbar (sektorscan), drehbar oder in der Mehrzahl bogenförmig angeordnet sein. Es können Einzelbilder, zusammengesetzte Bilder und Compounddarstellungen erzeugt werden. Die verwendeten Anordnungen erlauben Schalleindringtiefen von maximal 5-10 cm in das Mammaparenchym.

- Bogenscantechnik in Rückenlage, bei der zur Schallankopplung und zur gleichzeitigen starken Kompression ein Wasserbeutel verwendet wird. Die verwendeten Schallköpfe haben einen Durchmesser von etwa 1 cm und Frequenzen von 5-8 MHz. Um einen konstanten Abstand zwischen Haut und Schallkopf zu gewährleisten wird dieser auf einem 60 Grad-Bogen mechanisch bewegt, wodurch eine Wasservorlaufstrecke von etwa 5 cm eingehalten wird. Die maximale Eindringtiefe beträgt etwa 5 cm.

Manuelle Verfahren ermöglichen eine gezielte Untersuchung von palpablen Tumoren. Die Abtastebene kann der Ausrichtung von Mammastrukturen (wie z.B. von Milchgängen) besser angepaßt werden und es lassen sich so bessere Darstellungen eines interessierenden Mammabezirkes

erzielen. Der Untersuchungserfolg ist vom Geschick des Arztes abhängig. Die Dokumentation der Untersuchung - vor allem um das Organ vollständig zu erfassen - ist bisher noch sehr problematisch. Eine Untersuchung in Real-time-Technik erfordert in der Regel etwa 10, und in Compound-Technik etwa 30 Minuten.

Beim manuellen Scan-Verfahren befindet sich die Patientin in Rückenlage, welche eine Selbstkompression der Mamma bewirkt. Zusätzlich wird durch den direkten Kontakt eine variable Kompression bewirkt. Je nach Apparatur können Linear- und/oder Sektorbewegungen ausgeführt werden. Die verwendeten Frequenzen liegen zwischen 3,5 und 8 MHz. Auch hier ist die Verwendung einer Wasservorlaufstrecke (Wasserbeutel) möglich. Die maximalen Eindringtiefen schwanken zwischen 3 und 6 cm.

- Die Real-time-Technik ist am günstigsten, wenn es um eine schallgeführte Punktion oder um die Darstellung von Randbezirken der Brust oder von axillären Lymphknoten geht. Ein besonderer Vorteil besteht darin, Bewegungen wie die Verschieblichkeit von Tumoren gut beobachten zu können.

- Vorteil der Compound-Technik ist eine bessere Bildqualität und genauere Darstellung von Randbegrenzungen interessierender Bezirke durch die Überlagerung mehrerer Abbildungen.
  Ein manuelles Compound- oder Real-time-Gerät kostet zwischen DM 100 000 und DM 150 000.

In den letzten Jahren ist eine Intensivierung der Entwicklungsarbeiten an Mammasonographiegeräten festzustellen. Unterschiedliche neuentwickelte Gerätekonzeptionen sind daher auf ihre Aussagekraft und ihren Stellenwert im Rahmen der Mammadiagnostik hin zu überprüfen.

Gegenstand der vorliegenden Arbeit sind die Erfahrungen, die von März bis November 1982 in der Klinik und Poliklinik für Radiologie der Universität München im Kli-

nikum Großhadern mit einem automatisierten Mamma-Immersionsscanner SMV 50 E der Firma Technicare an 1000 Patientinnen gewonnen werden konnten.

2. Geschichtliche Entwicklung der Mammasonographie

Das erste menschliche Organ, das in vivo mit Ultraschall untersucht worden ist, war die weibliche Brust. Wild und Neal (88) berichteten darüber 1951 in "The Lancet". Sie verwendeten hierzu ein umgebautes, während des 2. Weltkrieges entwickeltes Radartrainingsgerät. Diesem Gerät lag ein 15 MHz A-Mode System zugrunde, welches eine Darstellung der Echoimpulse mittels Oszilloskop ermöglichte. Zur Schallankopplung war die Patientin bei der Untersuchung in einen Wassertank getaucht. Erstmals wurden damals qualitative Unterschiede zwischen gutartigen und bösartigen Mammatumoren festgestellt.

1952 konnten dieselben Autoren erste diagnostische Kriterien angeben sowie von einer Treffsicherheit von ungefähr 90 % bei insgesamt 21 Untersuchungen berichten (es wurden 12 maligne und 9 benigne Tumoren erkannt). (87).

1954 veröffentlichten Wild und Neal wiederum eine Trefferquote von ca. 90 % bei 41 palpablen Mammatumoren und sie beschrieben das erste nicht tastbare Mammakarzinom im Ultraschallbild (86). Diesmal wurde jedoch schon die B-Mode Linearscantechnik verwandt, womit die ersten zweidimensionalen Echobilder entstanden.

Es folgten Publikationen von Howry et al. (27, 28), worin über die erstmalige Anwendung eines automatisierten Kontakt-Sektorscans (Somascop, 2 MHz, B-Mode, 1954) und dessen Bilderzeugung berichtet wurde sowie wiederum von Wild und Reid 1956 (85) mit einer Treffsicherheitsangabe von 83 % bei malignen und 63 % bei benignen Mammatumoren.

1957 berichteten Kikuchi und Wagai (46) über den ersten Linearscan (B-Mode, 5 - 10 MHz) mit externer Wasservorlaufstrecke in Gestalt eines Wasserbeutels. Japanische Autoren setzten Mitte der sechziger Jahre die Entwicklung fort (44, 51, 79, 80). Wagai, Kikuchi, et al. (81, 82) schilderten 1965 und 1967 die klinische Anwendung ihrer Methode der "sensitivity graded tomography". Die

Bilddarstellung wurde verbessert und die ersten Kriterien zur Differenzierung maligner Mammatumoren wurden veröffentlicht (51, 79).

1968 führten Wells und Evans (84) die Immersionstechnik ein und Fry et al. (19) benutzten zum ersten Mal einen digitalen Computer zur Bilderstellung und -verarbeitung. So wurde nun in Amerika wichtige Grundlagenarbeit geleistet (16-19, 51).

Als wesentlicher Fortschritt wurde 1971 durch Kossoff in Australien das Graustufenbild entwickelt (53, 59) und mittels eines automatischen Compoundscans in Immersionstechnik an der Mamma angewandt (43, 55, 56).

Einen Einblick in die Entwicklung der Mammasonographie und der differentialdiagnostischen Kriterien bis 1974 und die klinischen Ergebnisse vor allem auch in Japan gibt eine Arbeit von Kobayashi (51).
Seit 1974 erfuhr die Mammasonographie weitere Verbreitung.

Wagai unternahm 1977 erste Screeningversuche (76, 77, 78) indem mit einer mobilen Echomammographieeinrichtung 2000 Patientinnen untersucht wurden. Voraussetzung dafür war die Erstellung von bis heute fast unverändert gültigen Malignitäts- und Dignitätskriterien (11, 13, 42, 52). Die klinischen Ergebnisse blieben jedoch ohne spezielle Geräteentwicklungen unbefriedigend (10, 61, 62).

In Philadelphia 1979 und in London 1981 fanden die beiden ersten Weltkongresse statt, die sich speziell mit der Ultraschalldiagnostik an der Mamma befaßten (1, 2). In klinischen Studien wurden aufwendige technische Entwicklungen erprobt (7, 12, 20, 23, 37, 43, 69, 83).

In Europa befassen sich seit den siebziger Jahren verschiedene Forschergruppen intensiver mit Echomammographie. Autoren wie Damascelli (10), Friedrich (14, 15), Gros (21, 22), Hackelöer (24, 25), Igl (29-36), Kratochwil (61, 62), Levi (63, 66), Pluygers (67, 68, 69), Schaaps (71), Schepke (72), Teubner (73, 74), van Kaik (44) und Thiel (75) berichteten über ihre Erfahrungen mit den verschiedensten Geräteausstattungen.

Über die Geschichte der Ultraschalldiagnostik finden sich weitere Angaben bei Kratochwil (60) und Kosoff (53); einen Überblick des Entwicklungsstandes der Mammasonographie um 1980 gibt Kobayashi (48).

Eine ganze Reihe von Autoren beschäftigten sich seit De Land 1969 (11) oder spätestens seit Wagai 1974 (80) stärker mit automatisierten Mammasonographietechniken. Es werden Linear-, Sektor- und Bogenscanner verwendet im Frequenzbereich von 2 bis 8 MHz, zumeist aber 5 MHz. Die Schallankopplung geschieht in der Regel mittels Wasserbeutel in Rückenlage oder aber mit Immersionstechnik in Bauchlage (mit und ohne Kompression).

In chronologischer Reihenfolge und mit Angabe der wesentlichsten Ergebnisse sind die maßgeblichen Autorengruppen in den Tabellen 1 und 2 aufgeführt.

Schon früh wurden relativ gute Ergebnisse erzielt. Keine Sonographietechnik hat sich bisher aber als eindeutig überlegen erwiesen und die technische Entwicklung scheint noch sehr in Bewegung zu sein.

Tabelle 1

Jahr	Autor	Zahl der mit Echomammographie untersuchten Patientinnen	Davon histologisch verifiziert benigne	maligne	Technik, Frequenz	(MHz)
1969	De Land (11)	120	50	19	Autom. Linearscan, Wasserbad, Bauchlage	2,25
1974	Wagai (79)	-	413	281	Bogenscan, Wasserbeutel Rückenlage	5
1974	Kobayashi (52)	235	30	37	Autom. Bogenscan, Wasserbeutel, "sensitivity graded method", Rückenlage	5
1975	Fluygers (69)	-	232	29	Autom. Bogenscan, Wasserbeutel, Rückenlage	5
1975	Cole-Beuglet (9)	-	107	73	Autom. Sektorscan Hautkonktakt	7
1977	Fluygers (68)	5000	-	131	Autom. Bogenscan, Wasserbeutel, Rückenlage	5

Jahr	Autor	Zahl der mit Echomammographie untersuchten Patientinnen	Davon histologisch verifiziert benigne	maligne	Technik, Frequenz	(MHz)
1977	Baum (4)	93	29	24	Autom. Linearscan, Wassertank, Sitzend Farbisodensometrie	2,25
1977	Jellins (41)	1147	182	-	U.I. Breast-Scanner Wasserbeutel, Rückenlage	-
1978	Kossoff (54)	1525	178	82	U.I. Breast-Scanner Wasserbad, Bauchlage	2
1978	Gros (21)	ca. 3000	1345	443	Autom. Bogenscan, Wasserbeutel, Rückenlage, A-Mode	8
1979	Kobayashi (49)	-	-	53	Autom. Bogenscan, Wasserbeutel, Rückenlage	5
1980	Jellins (39)	2435	-	112	U.I. Breast-Scanner, Wasserbeutel, Rückenlage	-
1980	Pluygers (67)	3000	-	285	Autom. Bogenscan, Wasserbeutel, Rückenlage, A-Mode	5

Jahr	Autor	Zahl der mit Echomammographie untersuchten Patientinnen	Davon histologisch verifiziert benigne	maligne	Technik, Frequenz	(MHz)
1980	Kobayashi (47)	-	-	108	Autom. Bogenscan, Wasserbeutel, Rückenlage	5
1981	Cole-Beuglet (6)	1029	199	79	Octoson, Technicare-Prototyp, Wasserbad, Bauchlage	5
1981	Maturo (65)	553	-	44	Life-Instruments, Breastscanner, Prototyp, Wasserbad, Bauchlage	3,5
1981	Friedrich (14)	80	26	25	U.I. Octoson Immersionsscanner Wasserbad, Bauchlage	3
1981	Hackeloer (24)	720	-	160	U. I. Octoson Immersionsscanner Wasserbad, Bauchlage	3

Tabelle 2

Jahr	Autor	Diagnostische Trefferquoten Röntgenmammographie (richtig positiv) Histol. benigne	Histol. maligne	Echomammographe (richtig positiv) Histol. benigne	Histol. maligne
1969	De Land	-	-	96 %	79 %
1974	Wagai	-	-	89 %	88 %
1974	Kobayashi	-	-	84 %	90 %
1975	Pluygers	-	-	-	76 %
1975	Cole-Beuglet	99 %	89 %	97 %	96 %
1977	Pluygers	88 % (mit fragl. mal. Bef.)	-	-	-
1977	Baum	86 %	95 %	82 %	92 %
1977	Jellings	-	-	98 %	-
1978	Kossoff	-	-	98 %	91 % mit Palpation; 61 % ohne
1978	Gros	-	-	99 %	95 % mit Palpation; 89 % ohne
1979	Kobayashi	-	-	-	92 %
1980	Jellins	-	-	97 %	84 %
1980	Pluygers	-	90 % bzw. 82 % ohne fragl. mal. Befund	-	95 % bzw. 90 % ohne fragl. mal. Befund
1980	Kobayashi	-	-	-	87 %
1981	Cole-Beuglet	89 %	83 %	82 % bzw. 79 % ohne Klinik	79 % bzw. 69 % ohne Klinik
1981	Maturo	-	97,7 %	-	90 %

3. Material und Methode

3.1. Material

Mit einem automatisierten Mammascanner (Fa. Technicare, Immersionsscanner SMV 50 E) wurden in der Zeit von März bis November 1982 eintausend Patientinnen routinemäßig sonographisch untersucht. Das Ergebnis wurde mit der Mammographie und mit den im Bedarfsfall später festgestellten patho-histologischen Befunden verglichen. Die Patientinnen kamen zumeist aus der Gynäkologischen und der Chirurgischen Klinik Großhadern, sowie aus der I. Uni-Frauenklinik Maistraße in München. Sonographisch wurden sie untersucht im Rahmen der Routine, im Sinne einer Vorsorgeuntersuchung und zur Abklärung palpatorisch oder mammographisch suspekter Befunde.

Der Immersionsscanner von Technicare SMV 50 E ist versehen mit einem um einen Fixpunkt sektorförmig schwenkbaren 4,2 MHz Schallkopf und einer 2-Zonenlinse, die jeweils einen Fokus für den Nah- und für den Fernbereich besitzt, sodaß oberflächliche und brustwandnahe Mammaanteile gleichermaßen abgebildet werden. Das Gerät fertigt zur vollständigen Organerfassung in zwei Minuten 120 sagittale Schichtbilder der mit einem Kompressionsband komprimierten Brust an. Der Schichtabstand beträgt 1,7 mm. Zusätzlich können transversale Schichten durch einen pathologischen Befund gelegt werden und mittels des A-Bildes cystische und solide Raumforderungen voneinander differenziert werden. Die Scanabfolge ist auf einem Fernsehmonitor zu verfolgen. Zur Dokumentation werden die pro Brust erstellten Schnittbilder fototechnisch auf einer Disquette aufgezeichnet. Ein Disqueplayer erlaubt retrospektiv sowohl eine Einzelbildauswertung als auch die schnelle Reproduktion des Untersuchungsganges.

Die technischen Daten im Einzelnen zeigt die folgende Aufstellung:

Technische Daten des SMV 50 E von Technicare:

Schallkopf:	- Frequenz: 4,2 MHz - Dynamischer Bereich: 60 dB. - Aufbau: 76 mm Durchmesser, geteilt, je eine Hälfte für die Nah- bzw. Fernauflösung, jede Hälfte wird unabhängig von der anderen angesteuert, die Fokussierung wird durch eine aufgesetzte, ebenfalls geteilte Linse noch weiter erhöht.
Scan-Converter:	Digital 256 x 256 x 6
Grauwerte:	64
Auflösung:	Axial: 1,0 mm (+ 40 dB Reflektoren) Lateral: 1,4 - 2,4 mm bei 6 dB über 10 cm Fokuszone
Abschall-Leistung:	Spatial Peak Temporal Average (SPTA) 15 mW/cm^2 maximal = 15 % der vom American Institute for Ultrasound in Medicine empfohlenen untersten Grenze
Schnittebene:	Sagittal (1 Scan/sec automatisch 2,25 Scans/sec manuell) Transversal (1 Scan in 12 sec) - Beide Scan-Arten können manuell gefahren werden - Sagittal vorzugsweise im automatischen Ablauf: 120 Bilder pro Brust im Abstand von 1,7 mm (1 Scan/sec)

Zusätzliche Einrichtungen:	A-Bild auf jeder Bildlinie, Meßmarken auf jeder Bildlinie, Speicher für jedes beliebige Bild
TGC (Time-Gain-Compensation):	Startpunkt (Onset) Anfangsverstärkung (Initial Gain) Verstärkungsanstieg (Slope)
Liniendichte:	Minimum 12 Linien/1 cm
Sichtgerät:	Trapezförmiges Bildformat Patientendaten und TGC-Werte
Dokumentation:	8" Filmscheibe und/oder Videorekorder und/oder Multiformatkamera
Dauer einer Untersuchung: (beide Brüste, reiner automatischer Scanvorgang)	4 Minuten
Zusatz eines manuellen Scanners:	Möglich
Untersuchungstechnik:	Bauchlage Brust komprimiert
Positionierung der Brust:	Videokamera, ebenso benutzbar für markierte "Regions of interest"

Im Rahmen unserer Studie wurde die Aufzeichnung auf Videobänder bevorzugt. Mit einer Multiformatkamera ließen sich zusätzlich Bilder in definierten Schichtabständen und von pathologischen Befunden aufnehmen.

Den prinzipiellen Aufbau des Mammascanners verdeutlichen die folgenden Abbildungen:

Abbildung 1:

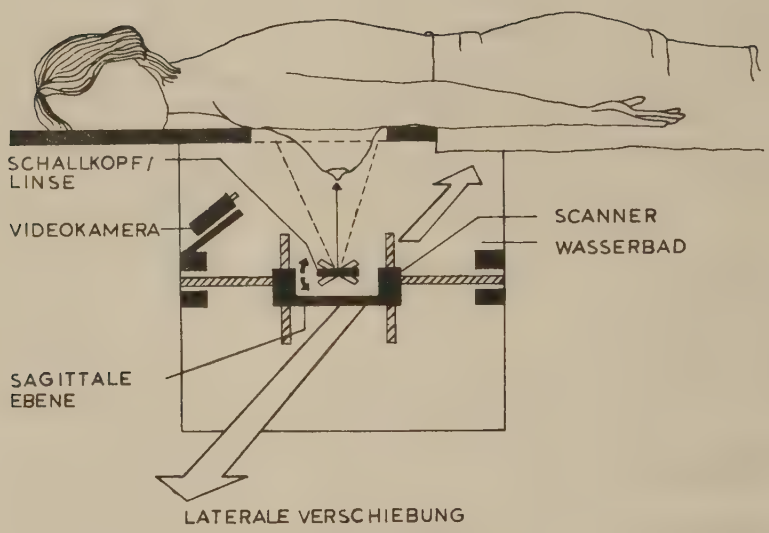

Aus: Atlas of Breast Ultrasound, C.M. Cole-Beuglet, B.B. Goldberg, A.S. Patchefsky, C.S. Rubin, D.D. Schneck, R.Z. Soriano.
Normal C.T. Editor, Philadelphia 1980

Abbildung 2:

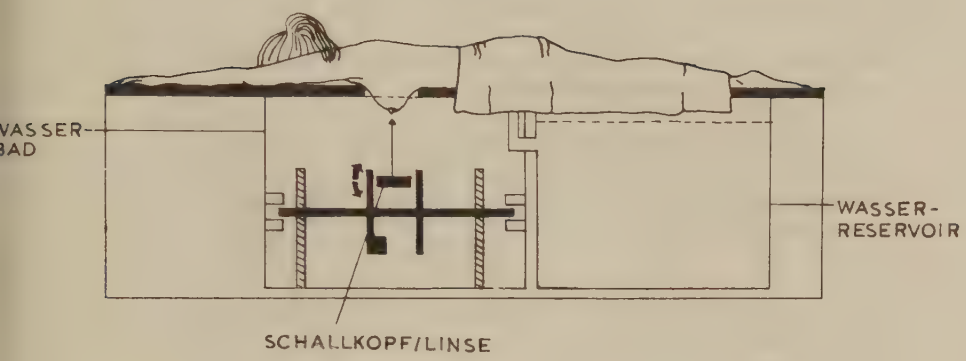

Aus: Atlas of Breast Ultrasound, C.M. Cole-Beuglet, B.B. Godberg, C.S. Rubin, D.D. Schneck, R.Z. Soriano. Normal C.T. Editor, Philadelphia 1980

Die Mammographien wurden an einem Siemens Mammomat unter Verwendung von Raster und Folie angefertigt. Es wurde der Mammoray T3 Film mit MR 50-Folie der Firma Agfa Gevaert bzw. der Dupont Cronex NDT 70 verwendet.

3.2. Methode

Die zu untersuchende Patientin nimmt auf dem Gerät eine bequeme Bauchlage ein. Um ein vollständiges Sonogramm der interessierenden Brust zu erhalten, wird die Patientin aufgefordert, diese möglichst tief in das 37° C temperierte Wasserbad zu senken. Dies gelingt am besten, wenn die Patientin den gegenseitigen Arm oberhalb des Kopfes ablegt, während der gleichseitige am Körper ver-

bleibt. Die Einnahme der optimalen, medialen Position der Brust wird mit Hilfe der Videokamera überwacht.

Der Untersuchungsgang hatte folgenden Ablauf:

1. Inspektion und Palpation beider Mammae sowie der zugehörigen Lymphknotenregionen.

2. Kennzeichnung eines pathologischen Palpationsbefundes auf der Haut zur Wiederauffindung mit Hilfe der Videokamera und zur gezielten manuell gesteuerten Sonographie.

3. Positionierung der Patientin auf dem Gerät und Kompression der Brust zur Verbesserung der schallphysikalischen Geometrie (Verringerung der tangential getroffenen Brustanteile).

4. Routinemäßige, schichtweise Mammasonographie über die gesamte Breite an beiden Brüsten.

5. Spezielle manuell gefahrene Aufnahmen von besonders interessierenden Bereichen.

Sämtliche Befunde beider Mammae wurden anschließend in den auf der nächsten Seite abgebildeten Befundbogen eingetragen.

Die mit dem Mammascanner gewonnenen B-Bilder waren morphologisch bezüglich des Parenchymmusters mit der mediolateralen Ebene der Mammographie vergleichbar. (Ergänzende topographische Informationen lieferte die Sonographie durch die Darstellung der Mm. pectorales und der Thoraxwand). Die Auswertung der ersten 500 Untersuchungen erfolgte unter Kenntnis des mammographischen Befundes, in den folgenden Fällen legte sich der Untersucher vor Kenntnis der Mammographie auf das Ergebnis fest. (Eine nennenswerte Änderung der Treffsicherheit ergab sich dabei aber nicht.)

Abbildung 3:

Befundbogen zur Mammadiagnostik

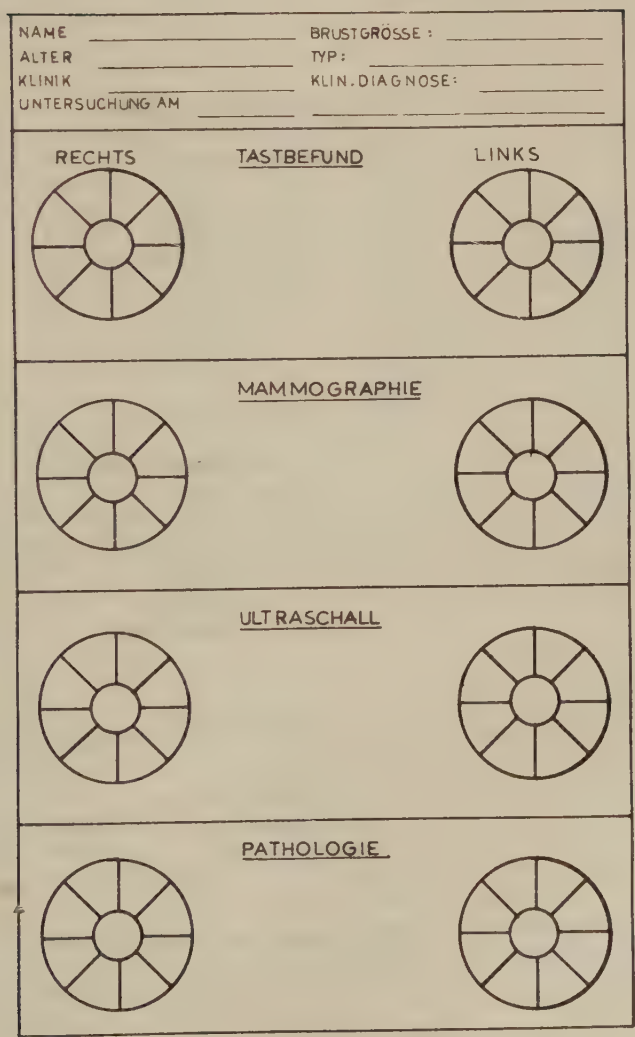

Zur sonographischen Analyse von Raumforderungen wurden die wiederholt in der Literatur zitierten Kriterien wie Randkontur, Form, Binnenechos, Grenzflächen, Schallabschwächung bzw. -verstärkung herangezogen (8, 36, 52), welche generell in der Sonographie auf Reflexion, Refraktion und Streuung an Grenzflächen unterschiedlicher Impedanz des Gewebes beruhen:

Sonographische Analyse von Raumforderungen der Mamma

I. Randkontur

a. glatt
b. unregelmäßig
c. Spiculae

II. Form

a. rund
b. oval
c. tubulär
d. gelappt

III. Binnenechos

a. echofrei
b. homogen oder inhomogen
   1. echoreich
   2. mäßig echodicht
   3. echoarm
   4. gemischt

IV. Grenzflächen

a. anterior
b. posterior
   1. stark
   2. schwach
   3. fehlen

V. Schallabschwächung

a. Schallverstärkung bzw. Schallabschwächung
b. Schallauslöschung
   1. zentral
   2. bilateral
   3. unilateral

IV. Dorsale Echos

a. dicht
b. mäßig dicht
c. schwach
d. fehlen

VII. Zerstörung der Struktur

Mit Hilfe der oben genannten Kriterien werden Raumforderungen der Mamma in zystisch, solide benigne und solide maligne differenziert.
Nach den verwendeten Kriterien stellen sich Zysten als runde, glatt begrenzte, echofreie Gebilde dar, mit echoreichen Grenzflächen. Dorsal findet sich eine Schallverstärkung und unterhalb der seitlichen Wände ein bilateraler Schallschatten.

Ultraschallkriterien für Mammacysten

I.	Randkontur	glatt
II.	Form	rund, oval
III.	Binnenechos	keine
IV.	Grenzflächen	anterior - stark
		lateral - mäßig
		posterior - stark
V.	Dorsale Echos	Echoverstärkung
VI.	Schallabschwächung	minimal
		lateraler Schallschatten

Solide benigne Raumforderungen sind gleichfalls glatt begrenzt und zeigen homogene, echoarme bis mäßig echodichte Binnenechos. Die Grenzflächen sind geringer echodicht als bei Zysten, die dorsale Schallverstärkung ist diskreter oder fehlt ganz.

Ultraschallkriterien für benigne solide Raumforderungen der Mamma

I.	Randkontur	glatt
II.	Form	rund, oval
III.	Binnenechos	echoarm bis mäßig echodicht, homogen
IV.	Grenzechos	anterior - stark bis mäßig
		posterior - stark bis mäßig
V.	Schallabschwächung	mäßig

Maligne Tumoren erscheinen mit sonographisch unregelmäßiger Randkontur, vielgestaltig und mit inhomogener Binnenstruktur. Randkonturen sind schwach reflexiv oder fehlen. Ein zentraler Schallschatten gilt als pathognomonisch.

Ultraschallkriterien für maligne Raumforderungen der Mamma

I.	Randkontur	unregelmäßig, Spiculae
II.	Form	rund, gelappt
III.	Binnenechos	echoarm, inhomogen
IV.	Grenzechos	anterior - mäßig posterior - fehlend bis schwach
V.	Schallabschwächung	Schallschatten

Sämtliche dargestellten Kriterien wurden später einer Gültigkeitsüberprüfung unterzogen.

Einen Eindruck der einzelnen sonographischen Erscheinungen vermittelt die folgende Abbildung 4.

Abbildung 4:

Schema der Beurteilungskriterien in der Mammasonographie:

1 maligne

2 cystisch

3 benigne

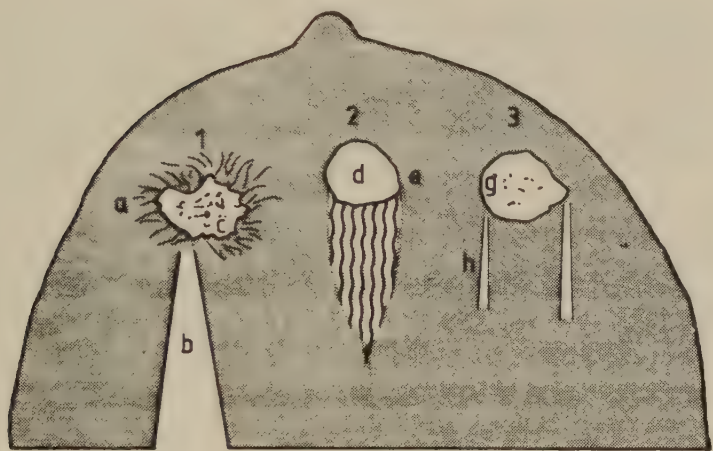

Fig. 1 stellt einen malignen Tumor dar, er wird erkannt an der unscharfen Randbegrenzung (a) an den inhomogenen Binnenechos (c) und an dem sehr häufig vorhandenen dorsalen Schallschatten, der sich in der Mitte der echoarmen Zone befindet.
Fig. 2 zeigt die Kriterien einer Zyste: Glatte Randbegrenzung (e) echofreier Binnenraum (d) und Pseudoschallverstärkung hinter der Zyste (f).
Fig. 3 zeigt einen benignen, soligen Tumor. Die Kriterien sind glatte Randbegrenzung (i) relativ homogene Binnenechos (g) und laterale Schallschatten (h) die auch bei einer Zyste oder jeder tangential getroffenen Struktur auftreten können. Die nur manchmal zu sehende Schallverstärkung hinter dem Tumor ist hier nicht eingezeichnet.

Zusätzlich zu diesen direkten Kriterien wurden auch indirekte sonographische Zeichen in die Befundbeurteilung miteinbezogen.

Indirekte sonographische Veränderungen bei Raumforderungen der Mamma

I. Formveränderungen der Brust
II. Retraktion, Verdickung der Haut
des subcutanen Fettgewebes
III. Retraktion, Verdickung der Mamille
IV. Milchgangserweiterung
V. Destruktion des präpectoralen Fettgewebes
der Fascia präpectoralis
der Thoraxwand
VI. Lymphknotenvergrößerung (v.a. axilläre Lymphknoten)

4. Ergebnisse

4.1. Einschränkungen der Beurteilbarkeit

4.1.1. Retromamillärer Schatten

Da die in Bauchlage freihängende Brust eine für die Schallapplikation ungünstige Geometrie aufweist, weil akustische Grenzflächen teilweise tangential getroffen werden und so eine Totalreflexion entsteht, ist nach Teubner et al. eine wichtige Abhilfemaßnahme die Kompression der Brust (73, 74). So können Abbildungsfehler und Streueffekte, von denen ein retromamillärer Schatten besonders störend ist, zumindest teilweise eingeschränkt werden.

Auch bei Anwendung des Kompressionsbandes war jedoch noch in 12 % der ausgewerteten Untersuchungen die Beurteilbarkeit des Retromamillärbereiches erheblich eingeschränkt.

Häufigkeit eines retromamillären Shadowings bei 681 Untersuchungen

	n	%
Kein Shadowing	170	25
Diskretes Shadowing	133	19
Deutliches Shadowing	297	44
Ausgeprägtes Shadowing	81	12

Man kann aus obiger Aufstellung entnehmen, daß nur in einem Viertel der Fälle der retromamilläre Bereich völlig uneingeschränkt beurteilbar war.

Durch dieses retromamilläre Shadowing wurden ein Adenom und ein Karzinom sonographisch übersehen. Gleichfalls wurde hierdurch dreifach falsch-positiv Verdacht auf ein

Karzinom und einmal falsch-positiv Verdacht auf ein Adenom geäußert.

Das Erscheinungsbild einer deutlichen retromamillären Schattenbildung zeigt die folgende sonographische Abbildung:

Abbildung 5:



Sonographischer Normalbefund mit retromamillärem Schatten

4.1.2. Generelles Shadowing

Weitere 14 % der 1000 Sonogramme waren primär nicht oder doch nur eingeschränkt beurteilbar. Es traten hier solitär oder multipel Schallschatten auf, die eine ausreichend differenzierte sonographische Beurteilung der hinter ihnen liegenden Parenchymanteile nicht mehr zuließen.

Ursachen eingeschränkter sonographischer Beurteilbarkeit (n=144)

Dysplasien	111
Narben	19
Beides	14

Offensichtlich treten an den Grenzflächen regressiv veränderten Gewebes vermehrt Streuungs- und Brechungserscheinungen auf, denn ursächlich waren neben Narben in der Mehrzahl mammographisch dichte, dysplastische Mammae für das Shadowing verantwortlich.

Bei 6 der sonographisch durch Shadowing nicht beurteilbaren Untersuchungen wurde aufgrund der Mammographie eine Biopsie veranlaßt. So wurden histologisch unter anderem drei Karzinome, davon eines in situ gefunden.

Altersverteilung der sonographischen Einschränkungen

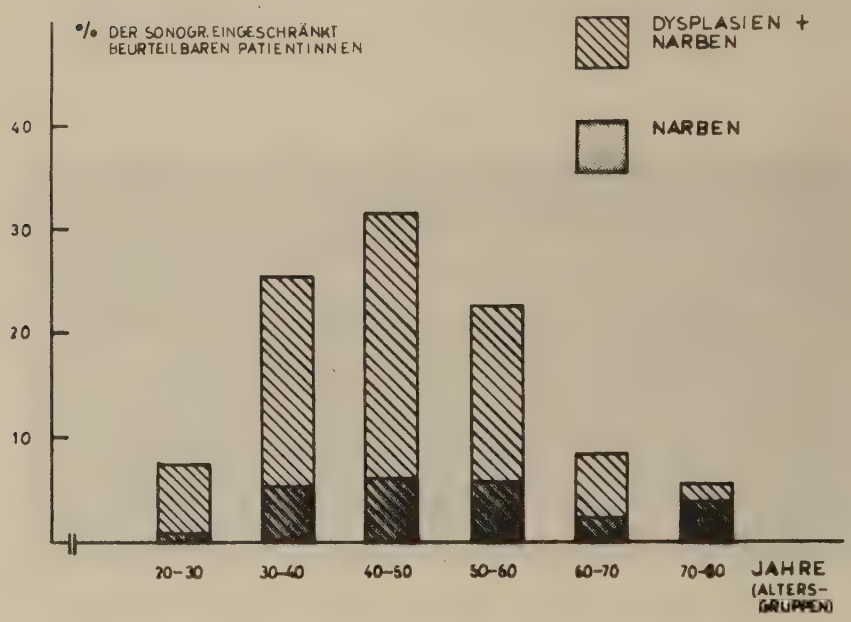

Die Altersverteilung der Patientinnen ergab, daß die sonographische Beurteilbarkeit - ähnlich der Mammographie häufiger bei jungen Frauen eingeschränkt war. Schwierigkeiten - wie in der Literatur beschrieben (9, 15) - fettreiche Mammae zu beurteilen, bestanden jedoch nicht. Allenfalls konnten Adenome mit homogenem Binnenechomuster dann schwer gegenüber Fettlobuli abgegrenzt werden, wenn sie kleiner als 1 cm waren.

Einen Eindruck eines Normalbefundes und der Problematik der Diagnostik kleinerer Raumforderungen vermitteln die folgenden Abbildungen 6 und 7.

Abbildung 6: Fettreiche Involutionsmamma



Abbildung 7: Dichter Drüsenkörper

4.2. Raumforderungen bei 1000 Patienten

4.2.1. Überblick

Es wurden insgesamt 218 Raumforderungen diagnostiziert. Diese lassen sich in cystische, solide benigne und solide maligne Tumoren (plus 4 Metastasen) aufschlüsseln. Die Ergebnisse im Überblick zeigt Tabelle 3.

Tabelle 3:

Anzahl der nachgewiesenen und artdiagnostisch richtig eingestuften Raumforderungen (N=218)

	Cysten	Adenome	Karzi-nome	Meta-stasen	Summe	Treff-sicher-heit in %
N	77	88	49	4	218	100
Sonographisch richtig er-kannt	76	50	35	4	165	75,7
Mammographisch richtig er-kannt	42	84	47	4	177	81,2

Aus dieser Aufstellung ergibt sich generell eine Überlegenheit der Mammographie bei der artdiagnostisch richtigen Einstufung von Raumforderungen mit 81,3 % gegenüber der Sonographie mit 75,7 %.
Betrachtet man aber die verschiedenen Raumforderungen im einzelnen, so ergeben sich allerdings erhebliche Unterschiede.

4.2.2. Die Abklärung von Cysten

Insgesamt wurden in unserem Patientengut 77 mit der Mammographie vergleichbare Cysten diagnostiziert. Im Einzelfall erfolgte die Verifizierung durch Puntion oder aber Sonogramm, Mammogramm bzw. die Verlaufsbeurteilung waren eindeutig.

Alter:
Das Durchschnittsalter dieser Patientinnen betrug 45 Jahre.

Befund - Größen:
Die Cysten bewegten sich in ihrer Größe von 0,3 cm bis zu 5 cm. Die durchschnittliche Ausdehnung lag bei 1,7 cm. 13 Fälle waren = 0,5 cm.

Tastbefund:
Ein positiver Tastbefund war 46 mal, d.h. in 60 % der Fälle zu erheben.

Mastopathie:
Zu 88 % lag eine Mastopathie starker mammographischer Ausprägung vor, in 8 % war die Mastopathie mittelgradig und in 4 % nur gering ausgeprägt.

Brustgröße:
In 73 % der Fälle war die Größe durchschnittlich (II), in 20 % groß (III) und in 7 % klein (I).

Einen Vergleich der diagnostischen Treffsicherheit beim Nachweis von Cysten zwischen Mammographie und Sonographie zeigt die nächste Darstellung. (Bei der Mammographie wurden hier als falsch negativ auch solche Befunde gewertet, bei denen eine eindeutige Differenzierung von Cyste und Fibroadenom nicht möglich schien).

Tabelle 4:

Treffsicherheit von Mammographie und automatisierter Sonographie beim Nachweis von Cysten (N=77)

	Mammographie	Sonographie
Richtig +	42 = 54,5 %	76 = 98,7 %
Richtig 0	-	-
Falsch 0	35 = 45,5 %	1 = 1,3 %
Falsch +	2 = 2,6 %	-

Diese Aufstellung zeigt eine fast 100-prozentige Treffsicherheit der Sonographie bei der Cystendiagnostik. Damit ist die Sonographie (98,7 %) der Mammographie (54,5 %) eindeutig und weit überlegen.

Das typische Erscheinungsbild einer Cyste im Ultraschall bzw. im Röntgenbild zeigen die folgenden Abbildungen 8 und 9:

Abbildung 8: Mammographie einer etwa 3 cm großen Cyste

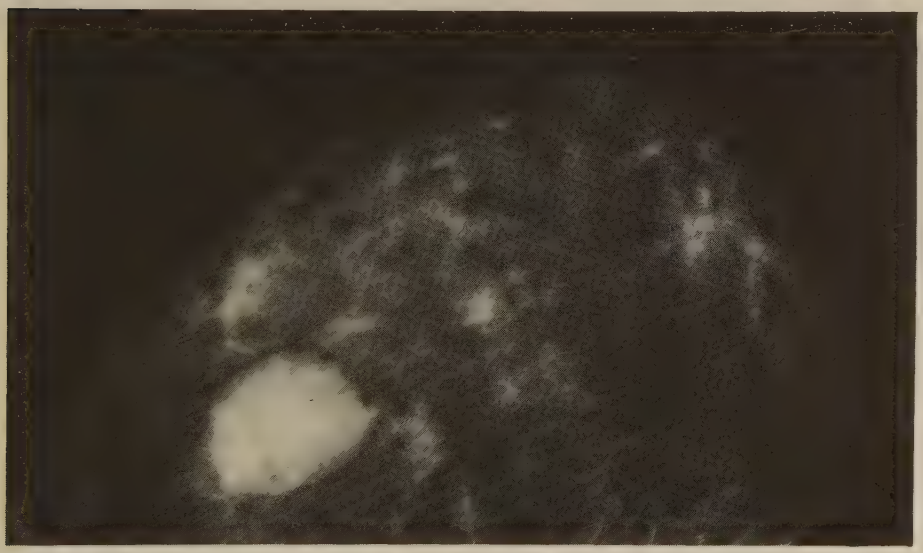

Mammographisch imponiert diese Cyste als glattbegrenzter, schattendichter Rundherd.

Abbildung 9: Sonographie einer etwa 3 cm großen Cyste mit allen typischen Kriterien

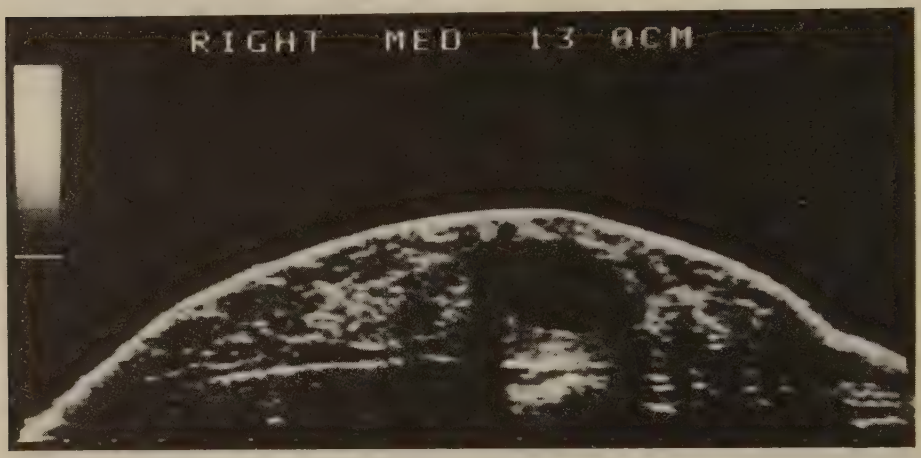

Sonographisch erscheint die Cyste als glattbegrenzter, echoleerer Rundherd mit dorsaler Schallverstärkung sowie mit lateralen Schallschatten.

4.2.3. Die Abklärung von Adenomen

Unser Untersuchungsgut enthielt 88 Adenomfälle. Nur vereinzelt erfolgte eine Probeexcision zur pathohistologischen Sicherung, da dies bei geringen Größen (um 0,5 cm) nicht immer gerechtfertigt erschien. Es lag dann aber typischer Kalk vor und die Patientinnen waren einer genaueren Verlaufskontrolle unterzogen.

Alter:
Das Durchschnittsalter dieser Patientinnen betrug ebenfalls 45 Jahre.

Befund - Größen:
Die Adenomgrößen schwankten zwischen 0,5 und 4 cm.

Tastbefund:
Ein Tastbefund war in 44 Fällen, d.h. in 50 % zu erheben.

Mastopathie:
In 63 % war eine Mastopathie mammographisch stark, in 19 % mittelgradig und in 18 % geringgradig ausgeprägt.

Brustgröße:
In 70 % durchschnittliche Größe (II), in 21 % lag eine große Mamma vor (III) und in 9 % war die Mamma klein (I).

Den Treffsicherheitsvergleich zwischen Mammographie und Sonographie zeigt folgende Tabelle 5:

Tabelle 5:

Treffsicherheit von Mammographie und automatisierter Sonographie beim Nachweis von Adenomen (N=88)

	Mammographie	Sonographie
Richtig +	84 = 95,5 %	50 = 57 %
Falsch 0	4 = 4,5 %	37 = 42 %
Falsch +	1 = 1,1 %	2 = 2,3 %

Hier erweist sich die Mammographie als zuverlässiger. Sie ist mit 95,5 % deutlich der Sonographie mit 57 % überlegen.

Adenome, die kleiner als 1 cm waren, konnten mit der automatisierten Sonographie nicht nachgewiesen werden. Es handelte sich hierbei im wesentlichen um glatt begrenzte Rundherde in Involutionsmammae. Es zeigten sich

bei diesen Raumforderungen häufiger typische Fibroadenomverkalkungen.

Die sonographisch übersehenen (falsch-negativen) Adenome waren von geringer Größe (im Durchschnitt 0,7 cm) und befanden sich in 67 % in lateralen Bereichen der Mamma. Drei dieser Adenome waren zwischen 1 und 1,5 cm groß. Eines lag sehr weit lateral (sonographisch schwer einsehbar), ein weiteres Adenom lag retromamillär und das dritte wurde aufgrund des generellen Shadowings nicht erkannt. Alle weiteren sonographisch nicht erkannten Rundherde waren von geringer Ausdehnung und konnten auch retrospektiv bei Kenntnis der mammographischen Lokalisation nicht zur Darstellung gebracht werden. In einem Fall wurde sowohl von Seiten der Sonographie, als auch der Mammographie eine falsch-positive Adenomdiagnose gestellt. Es handelte sich um eine mammographisch stark ausgeprägte Mastopathie. Die Sonographie diagnostizierte in einem weiteren Fall ein mammographisch richtig beurteiltes und bioptisch gesichertes Adenom falsch positiv und äußerte den Verdacht auf ein Karzinom.

Die vier mammographisch falsch negativen Befunde erwiesen sich als Adenome von 1 bis 1,5 cm Ausdehnung im Umfeld einer mastopathisch veränderten Mamma (2 x mammographisch mittelgradig, 2 x stark ausgeprägt). Diese vier Fälle wurden auch sonographisch falsch negativ beurteilt.

Die Abbildungen 10 und 11 zeigen die mammographische und sonographische Darstellung eines Adenoms.

Abbildung 10: Mammographie eines etwa 3 cm großen Adenoms

Mammographisch ungenau abgrenzbarer schattendichter Rundherd

Abbildung 11: Sonographie des gleichen Adenoms



Glattbegrenzter, mäßig echodichter Rundherd mit posteriorer Schallverstärkung.

4.2.4. Die Abklärung von Karzinomen

Bei 104 Patientinnen wurde eine Probeexcision durchgeführt. Daraufhin wurden histologisch 49 Karzinome nachgewiesen.

Alter:
Das Durchschnittsalter dieser Karzinompatientinnen betrug 55,8 Jahre.

Tastbefund:
41 mal, d.h. in 84 % der Fälle war ein positiver Tastbefund zu erheben.

Mastopathie:
In 49 % der Fälle fand sich eine mammographisch stark, in 29 % mittelgradig und in 22 % eine schwach ausgeprägte Mastopathie.

Brustgröße:
74 % hatten eine durchschnittlich große Brust (II), in 16 % lag eine größere Mamma vor (III) und in 10 % war die Brust klein (I).

Einen Vergleich der Treffsicherheit von Mammographie, automatisierter Sonographie und Tastbefund zeigt die folgende Tabelle.

Tabelle 6:

Treffsicherheit von Mammographie, Sonographie und Tastbefund bei der Diagnostik des Mammakarzinoms (Probeexcision N = 104, Karzinome N = 49)

	Mammographie	Sonographie	Tastbefund
Richtig +	47 = 95,9 %	35 = 71,4 %	41 = 83,7 %
Richtig 0	43	36	8
Falsch +	12	19	41
Falsch 0	2 = 4,1 %	14 = 28,6 %	8 = 16,3 %

Aus den angegebenen Zahlen lassen sich Sensitivität und Spezifität berechnen.

Tabelle 7:

Sensitivität und Spezifität von Mammographie und automatisierter Sonographie in der Diagnostik des Mammakarzinoms (Probeexcision N = 104)

	Mammographie	Sonographie
Sensitivität:		
$\frac{\text{Richtig +}}{\text{Richtig + + Falsch 0}} \cdot 100$	96 %	71 %
Spezifität:		
$\frac{\text{Richtig 0}}{\text{Richtig 0 + Falsch +}} \cdot 100$	78 %	65 %

Diese beiden Tabellen zeigen bezüglich der diagnostischen Karzinomtreffsicherheit (richtig positiv) bei der Mammographie mit 96 % eine deutliche Überlegenheit gegenüber der Sonographie mit 71 %.

Bei zwei Patientinnen wurde das Karzinom weder mammographisch noch sonographisch diagnostiziert. Im einen Fall handelte es sich um eine Patientin mit ablatio mammae links und vierfacher Probeexcision rechts mit negativen histologischen Ergebnissen an gleicher Stelle. Auch klinisch erschien der Befund als Narbe. Sonographisch fand sich ein Shadowing in der gesamten Mamma. (Fünf Monate nach der sonographischen Untersuchung erfolgte aufgrund der progressiven Klinik die Operation wobei sich der Tumor als ein inzwischen zum Stadium T_3 ausgewachsenes Karzinom herausstellte.)

Im zweiten Fall lag ein solides, gering differenziertes großzelliges Karzinom im Stadium T_1, kleiner als 1 cm vor. Ein sonographisch richtig positives, mammographisch falsch negatives Karzinom wurde in unseren Untersuchungen bisher nicht gesehen (aber wiederholt in der Literatur beschrieben (8, 9, 24, 41).

Die folgenden Aufnahmen zeigen die mammographische und sonographische Darstellung eines Karzinoms.

Abbildung 12: Mammographie eines 4 cm großen Karzinoms



Unregelmäßig begrenzter schattendichter Tumor mit strahlenförmigen Ausläufern in die Peripherie.

Abbildung 13: Sonographie desselben Karzinoms



Unregelmäßig begrenzte, echoarme Raumforderung, fehlendes posteriores Grenzecho, dorsaler Schallschatten.

Unsere Treffsicherheitsergebnisse bei Karzinomen lassen sich nach Tumorstadien aufschlüsseln.

Tabelle 8:

Treffsicherheit von Mammographie und automatisierter Sonographie in Abhängigkeit von der Tumorgröße (N = 49 Karcinome)

	T_{IS}	T_1	T_2	T_3	T_4	T_1 ≤1 cm	T_1 >1 cm
Gesamtzahl N	2	23	12	10	2	8	15
Mammographie r +	2	22	12	9	2	7	15
Sonographie r +	-	14	11	8	2	3	11
Mammographie f 0	-	1	0	1	0	1	0
Sonographie f 0	2	9	1	2	0	5	4

Diese Aufstellung zeigt, daß es sich bei den sonographisch negativen Befunden vorwiegend um kleine, prognostisch günstige Tumoren der Stadien T_{IS} (2) und vorallem T_1 (9) handelt.

Von den 9 sonographisch nicht diagnostizierten Karzinomen im Stadium T_1 waren 5 ≤ 1 cm und zwei Karzinome lagen weit lateral im oberen äußeren Drüsenkörperausläufer. (Die restlichen zwei waren 1,5 cm im Durchmesser.) Im automatisierten Mammascan waren diese Karzinome auch dann nicht nachweisbar, wenn die Untersuchung in Kenntnis der Mammographie gezielt wiederholt wurde. Eine daraufhin angeschlossene manuelle Sonographie mit einem Picker Compound 5 MHz-Gerät erbrachte jedoch bei 7 Karzinomen unter 1 cm Größe einen eindeutig positiven Be-

fund und selbst bei einem Karzinom in situ wurde ein reproduzierbarer Schallschatten gefunden.

Außerdem wurden die in äußeren Drüsenkörperanteilen gelegenen Karzinome erkannt.

Das deutlich überlegene Untersuchungsergebnis mit dem Compoundgerät läßt sich auf die besonderen Eigenschaften dieser manuellen Technik zurückführen. In Kenntnis der mammographischen oder palpatorischen Lokalisation eines kleinen pathologischen Befundes kann dieser gezielt aufgesucht werden. Durch variierende Kompression, Ausnutzung der Fokusebene von 3 - 4 cm und wechselnde Schallrichtung läßt sich ein Befund "optimiert" darstellen. Neben der generell besseren Detailauflösung dieses Gerätes erlaubt die Compoundtechnik auch eine bessere bildhafte Darstellung.

Um die Eigenschaften des manuellen Picker-Compound-5 MHz-Gerätes mit denen des automatisierten Technicare-Scanners vergleichen zu können, wurde an unserer Klinik ein Phantomversuch durchgeführt.

Das Phantom bestand aus einem Plexiglaswürfel, der mit Simulationsgewebe gefüllt war, das gleiche Ultraschalleigenschaften (Schalleitungsgeschwindigkeit, frequenzabhängiges Dämpfungsverhalten) besaß wie Brustgewebe. Darin eingebettet fanden sich unterschiedliche Störstrukturen, deren Wiedergabe durch die zwei Ultraschallgeräte verglichen wurde.

Der Versuch führte zu folgenden Ergebnissen:

Die maximal erzielbare Auflösung ist beim Picker-Compound besser (2 mm). Beim Technicare-Gerät stören die Kleinheit der Objektabbildung und das Fehlen von Meßeinrichtungen zur Größenbestimmung. Der wesentliche Nachteil beim Technicare-Scanner liegt aber in der Abhängigkeit der Auflösung von der Lage des Objektes.

Es war eine deutliche Umschaltzone zwischen Nah- und Fernfokus durch einen Intensitätsunterschied in der Darstellung des Gewebes zu erkennen. Echos von Strukturen, die im Fernfokusbereich eindeutig identifizierbar

waren, wurden im Nahbereich restlos unterdrückt. Diese waren erst abzugrenzen, wenn das Phantom aus dem Wasser herausgezogen wurde und somit die zu erkennenden Strukturen vom Nah- in den Fernfokus rückten. Weiterhin ist ebenfalls eine Abhängigkeit der erzielbaren Auflösung von der Lage des Objektes in kranio-kaudaler Richtung zu erkennen. Geringfügige Lageverschiebungen des Phantoms in dieser Richtung und im Abstand zum Schallkopf führten zu bemerkenswerten Unterschieden in der Erkennbarkeit von Detailstrukturen. Dieses Resultat dürfte in erster Linie durch die ungünstiger werdenden Auftreffwinkel des Schalls bedingt sein.

Untergliedert man die Kazinome in histologische Typen, so zeigt sich folgendes Ergebnis:

Tabelle 9:

Mammographische und Sonographische Treffsicherheit bei den einzelnen histologischen Karzinom-Typen (N = 49)

	N	Mammographie		Sonographie	
		r +	f 0	r +	f 0
Duktales Ca	27	27	0	10	8 (6 T_1 1 T_2 1 T_3)
Ca lobulare	3	3	0	1	2 Ca_{IS}
Sol. Adeno Ca	8	7	1 T_1	6	2 T_1
Szir. Adeno Ca	10	9	1 T_3	8	2 (1 T_1 1 T_3)
Medull. Adeno Ca	1	1	0	1	0

Betrachtet man hier die sonographisch falsch negativen Fälle neben den schon oben beschriebenen 9 T_1-Karzinomen, so finden sich zwei Karzinome in situ, aber auch ein szirrhöses Karzinom T_3 (auch mammographisch falsch negativ, 4-fach-PE und oben beschrieben) sowie bei den duktalen Karzinomen ein Stadium T_2, das sehr weit lateral in der Brust gelegen war und ebenfalls ein T_3-

Karzinom, das sonographisch aufgrund des erwähnten Shadowings nicht beurteilbar war.

4.2.5. Ergebnisse von 104 Probeexcisionen

Alle Fälle, bei denen aufgrund von Mammographie, Sonographie oder des Tastbefundes der Verdacht auf ein Karzinom geäußert wurde, wurden einer Probeexcision zugeführt. Beim Verdacht auf ein Adenom erfolgte eine Biopsie nur im Einzelfall. Das Durchschnittsalter dieser Patientengruppe betrug 51 Jahre. Ein positiver Tastbefund fand sich in 84 %.

Die Treffsicherheit beider Untersuchungsmethoden über alle Probeexcisionen zeigt die folgende Tabelle.

Tabelle 10:

Treffsicherheit von Mammographie und Automatisierter Sonographie bei 104 Probeexcisionen

	Mammographie	Sonographie
Richtig positiv	51 = 49 % (incl. 4 Metastasen)	39 = 37,5 % (incl. 4 Metastasen)
Richtig negativ	39 = 37,5 %	32 = 31 %
Falsch positiv	12 = 11,5 %	19 = 18 %
Falsch negativ	2 = 2 %	14 = 13,5 %

Bemerkung: Unter "Richtig negativ" sind hier Adenome und Mastopathien verschiedenen Grades sowie eine Duktektasie und eine Cyste zu verstehen.

Auch hier ist die Mammographie mit 86,5 % richtigen Diagnosen deutlich der Sonographie mit 68,5 % überlegen.

Die nächste Aufstellung zeigt das histologische Ergebnis der 104 Probeexcisionen.

Tabelle 11:

Ergebnisse von 104 Probeexcisionen bei 1000 Patientinnen

49 Karzinome
4 Metastasen
18 Adenome (1 Gynäkomastie)
31 Mastopathien
1 Duktektasie
1 Cyste

4.2.6. Untersuchung der für Raumforderungen der Mamma erstellten sonographischen Dignitäts- bzw. Malignitätskriterien auf ihre Eindeutigkeit.

Hierzu wurden alle gesicherten pathologischen Befunde auf das Vorhandensein der für sie "klassischen" Kriterien hin überprüft.

4.2.6.1. Cysten

Von 80 sonographisch erkannten Cysten (76 Cysten im Vergleich zur Mammographie, 4 Cysten ohne Mammographievergleich) waren 67 für die Kriterienanalyse geeignet.

In 13 Fällen hatten die Cysten eine Ausdehnung kleiner oder gleich 0,5 cm und somit waren diese für eine detaillierte Kriterienbeschreibung zu klein.

Bei den 67 herangezogenen Cysten ergab sich folgende Verteilung anzutreffender Kriterien:

Tabelle 12:

Prozentuale Verteilung echographischer Kriterien bei 67 Cysten

		N	%
Randkontur	glatt	63	94
Form	rund/oval	64	96
Binnenechos	binnenechofrei	59	88
Grenzflächen	anterior stark	62	92
Dorsale Echos	dorsale Schallverstärkung	56	84
Schallabschwächung	laterale Schallauslöschung	25	37

Die "klassischen" echographischen Kriterien werden bei Cysten am zuverlässigsten erfüllt. Lediglich die laterale Schallauslöschung fehlte in 63 %.

4.2.6.2 Adenome

Es wurden 46 sonographisch erkannte Adenome zur Überprüfung der Kriteriengültigkeit herangezogen. Unser Ergebnis zeigt die folgende Aufstellung:

Tabelle 13:

Prozentuale Verteilung echographischer Kriterien bei 46 Adenomen:

		N	%
Randkontur	glatt	33	72
Form	rund/oval	36	78
Binnenechos	homogen	35	76
Grenzflächen	mässig echodicht		
	anterior	41	89
	posterior	37	80
Schallabschwächung	Schallauslöschung (zentraler Schallschatten)	10	22

Somit waren 28 % der Adenome unregelmäßig konturiert, 24 % zeigten inhomogene Echostrukturen und nur in 22 % bestand eine Schallauslöschung. Die Kriterien für Randkontur, Form und Binnenechos sind demnach nur in etwa 2/3 der Fälle gültig.

4.2.6.3 Karzinome

Hier konnten 35 sonographisch richtig positive Fälle betrachtet werden. Unser Ergebnis zeigt die folgende Tabelle.

Tabelle 14:

Prozentuale Verteilung echographischer Kriterien bei 35 Karzinomen

		N	%
Randkontur	unregelmässig	29	83
Form	gelappt	30	85
Grenzflächen			
Binnenechos	inhomogen	29	83
Schallabschwächung	Schallschatten	23	66

Es ergaben sich in 17 % der Fälle glatt begrenzte, homogene Befunde und der Karzinom-typische Schallschatten fehlte sogar in 34 %.

4.2.6.4. Mastopathien

Es wurden auch noch die Echostrukturen bei 16 durch Probeexcision gesicherten Mastopathien betrachtet. Als Resultat zeigt sich:

Tabelle 15:

Veränderungen der Echostrukturen bei 16 histologisch gesicherten Mastopathien

	N	%
Unregelmässige Randkontur	12	75
Gelappte Form	11	69
Echoarme Strukturen	13	81
Inhomogene Strukturen	5	31
Schallschatten	9	56

Etwa 2/3 der Mastopathien imponierten als unregelmäßig begrenzte Raumforderung und in etwa der Hälfte der Fälle fand sich ein Schallschatten. Am zuverlässigsten erscheint das Auftreten echoarmer Strukturen.

5. Diskussion

Ziel der vorliegenden Untersuchung war es, den Stellenwert und die Aussagekraft der Untersuchung von Mammatumoren mittels eines automatisierten Immersionsscanners festzustellen. Im Vergleich zur Mammographie erwies sich die Sonographie - von der Cystendiagnostik einmal abgesehen - als mit diagnostischen Nachteilen behaftet.

Schwierigkeiten bei der Untersuchung mit dem SMV 50 E von Technicare ergeben sich aufgrund

1. der eingeschränkten Befund-Beurteilbarkeit durch Schattenbildungen

2. der geringen Größe der pathologischen Befunde bzw. der mangelnden Detailauflösung des Gerätes

3. der Lokalisation des Befundes bzw. der Schallgeometrie

4. der nicht immer eindeutigen Dignitäts- und Malignitätskriterien.

5.1. Eingeschränkte Beurteilbarkeit der Sonographie

Sowohl der retromamilläre Schatten, als auch das generelle Shadowing, welche in größerem Ausmaß (12 bzw. 14 %) die sonographische Beurteilbarkeit der weiblichen Brust einschränken, lassen sich trotz Anwendung eines Kompressionsbandes offenbar nicht vermeiden. Der automatisierte Sektorscan läßt keine Variation der Schallrichtung zu (wie bei manuell betriebenen Geräten möglich), weshalb Strukturen wie Mamille, Narben und dysplastische Mammabereiche tangential getroffen werden, Schattenbildungen hervorrufen und tiefergelegene Parenchymanteile nicht mehr beurteilbar werden. Es ist vorstellbar, daß durch geeignete technische Lösungen die Schallgeometrie so verändert werden kann, daß sich diese diagnostischen Beschränkungen vermindern ließen.

5.2. Detailauflösung

Raumforderungen, die kleiner als 1 cm im Durchmesser sind, lassen sich bisher wegen der geringen Detailauflösung nur dann sicher erkennen, wenn sie zystischer Natur sind, da nur hier größere Impedanzunterschiede herrschen. Cysten ließen sich bis zu einer Größe von 0,5 cm auch in sehr dichtem Parenchym (in 88 % der Cystenfälle lag eine Mastopathie Grad III vor) sicher identifizieren. Mit einer Treffsicherheit von 98,7 % gegenüber der Mammographie mit 54,5 % erweist sich die Echomammographie in diesem Fall als weit überlegen und von grösserem Aussagewert. Dies deckt sich mit Angaben anderer Autoren (75, 36, 41).

Zum Vergleich unserer sonographischen Treffsicherheit bei Cysten einige Ergenisse anderer Untersucher.

Tabelle 16:

Treffsicherheit der automatisierten Mammasonographie bei Cysten.

		N	Sono Richtig +
Pluygers	1975	-	100 %
Cole-Beuglet	1975	75	100 %
Jellins	1977	182	98 %
Kossoff	1978	-	98 %
Gros	1978	234	100 %
Cole-Beuglet	1981	104	100 %
(Kessler	1982	77	98,7 %)

Bei soliden Prozessen sind die Impedanzunterschiede jedoch geringer, so daß diese erst ab einer Größe von

ca. 1 cm zuverlässig erkennbar werden. Adenome ≤ 1 cm waren überhaupt nicht, Karzinome nur in Ausnahmefällen nachzuweisen.

Zur Einordnung unserer Ergebnisse die Resultate anderer Autoren

Tabelle 17:

Treffsicherheit der automatisierten Mammosonographie bei Adenomen.

		N	Sono Richtig +
De Land	1969	10	100 %
Kobayashi	1974	18	83 %
Pluygers	1975	-	85 %
Cole-Beuglet	1975	29	100 %
Gros	1978	180	96 %
Cole-Beuglet	1981	71	100 %
(Kessler	1982	88	57 %)

Bei dem verwendeten Gerät ist darüberhinaus die Detailerkennbarkeit im Nah- und Fernfokusbereich unterschiedlich (Phantomversuch).

Diese Abhängigkeit der Detailerkennbarkeit von der Entfernung Objekt - Schallkopf, wie auch von der Position in cranio-caudaler Richtung scheint hauptsächlich dafür verantwortlich zu sein, daß solide Raumforderungen kleiner als 1 cm im Mammaparenchym nicht identifizierbar sind, dies speziell, wenn sich Störechos an der Umschaltzone von Nah- zu Fernfokus überlagern und wenn ein Reflexecho der Brustwand besteht. Hieraus resultiert ein großer Teil der falsch negativen Befunde bei kleinen Karzinomen und Adenomen.

Vergleicht man unsere Treffsicherheiten speziell bei Karzinomen mit Ergebnissen in der Weltliteratur (siehe

Tabelle), so liegt die von uns ermittelte sonographische Treffsicherheit mit 71 % im unteren Bereich der angegebenen Werte, während unsere Resultate in der Mammographie mit 96 % höher liegen.

Die guten Mammographieresultate lassen sich einmal auf die besondere technische Ausstattung unter Verwendung von Strahlenraster und beiderseits beschichtetem Film-Folien System zurückführen, zum anderen auf die weitreichende diagnostische Erfahrung der Untersucher angesichts eines umfangreichen Patientengutes mit etwa 2000 mammographischen Untersuchungen pro Jahr.

Tabelle 18:

Ergebnisse der automatisierten Mammasonographie in der Weltliteratur

Autor	Jahr	Karzinome (n)	Treffsicherheit Mammographie	Treffsicherheit Sonographie	kleinstes Ca
De Land	1969	19	-	79 %	-
Wagai, T.	1974	281	-	88 %	5 mm
Baum	1877	24	95 %	92 %	2 cm
Kossoff, G.	1978	82	-	61 %	5 mm
Gros, Ch.	1978	443	-	89 %	-
Jellins, J.	1980	112	-	84 %	-
Pluygers, J.	1980	285	90 %	90 %	6 mm
Kobayashi, T.	1980	108	-	87 %	-
Cole-Beuglet, C.	1981	79	83 %	69 %	-
Zusmer Mat.	1981	44	97 %	90 %	5 mm
(Kessler, M.	1982	49	96 %	71 %	8 mm)

5.3. Schallgeometrie

Eine weitere Ursache für falsch negative Ergebnisse des Mammascanners stellt die generell schlechte Beurteilbarkeit der lateralen Drüsenkörperanteile dar. Die Schallgeometrie ist hier - im Gegensatz zu manuellen Geräten - nicht variabel. Die am Phantom gemessenen, in der Literatur angegebenen Reflexionswinkel (15, 64, 74), bei denen eine Darstellung der subkutanen Strukturen aufgrund von Schall-Totalreflexion nicht mehr möglich ist, betragen in etwa 60°. Hierdurch wurden vier Karzinome nicht abgebildet, wohl aber bei manueller Ultraschalltechnik. Auch bei Anwendung von Kompression findet sich ein Totalreflexionswinkel fast immer in den äußeren Mammaanteilen. Diese Fehlerquelle wäre nur vermeidbar. wenn die Patientin zusätzlich zur normalen Untersuchung rein seitlich gelagert würde, wodurch sich aber ein erheblicher Zeitaufwand ergäbe und die Topographie verschleiert würde. Bei einem Verkleinerungsfaktor von 0,8 wird ein 5 x 5 mm großes Karzinom im nicht homogenen, sondern strukturierten Mammagewebe günstigenfalls in drei Schichten als 4 mm großer Befund abgebildet. Der Bildaufbau dauert 0,5 Sekunden und somit hat das Auge drei mal 0,5 Sekunden Zeit diese geringe Raumforderung zu identifizieren. Einen Prozeß von solch geringer Ausdehnung in dieser kurzen Zeit zu erkennen, erscheint nahezu unmöglich.

5.4. Kriterien für Dignität und Malignität

Auch die eingangs angeführten Kriterien von Dignität und Malignität erscheinen nicht generell zuverlässig, wie auch Hackelöer feststellt (24, 25); während sie bei Cysten noch relativ verläßlich sind (nur septierte Konglomeratzysten können mit soliden echoarmen Raumforderungen verwechselt werden), stößt man bei der Differenzierung solider Tumoren in benigne und maligne auf Schwierigkeiten.

Die Abgrenzung eines Adenoms gegenüber einem Karzinom ist dann unmöglich, wenn stark regressive Veränderungen zu inhomogenen Binnenechos, unregelmäßiger Randkontur und Schallauslöschung führen. Die Unterscheidung eines Karzinoms gegenüber einem Adenom bei glatter Randkontur, homogenen Binnenechos und fehlender Schallauslöschung kann gleichfalls unmöglich sein. Auf diese mangelhafte Zuverlässigkeit der einzelnen Kriterien sind in unserer Statistik 19 falsch positive sonographische Karzinombefunde zurückzuführen. Bei der Mammographie waren 12 Befunde falsch positiv, wobei es sich zumeist um gruppierte Mikrokalzifikationen handelte. Solche Mikrokalzifikationen waren sonographisch nicht nachweisbar (24, 75). Die Vielzahl von Probeexcisionen bei gruppiertem Mikrokalk wird durch die Sonographie also nicht vermeidbar, denn Mastopathien können durchaus die sonographischen Kriterien eines Malignoms erfüllen.

Eine Schallverstärkung statt der Schallauslöschung läßt sich am ehesten bei soliden medullären Karzinomen erwarten, welche dann mit einem Adenom verwechselt werden könnten. Auch hier können weder Mammographie noch Sonographie eine Probeentnahme solider, nicht kalzifizierender und glattbegrenzter Tumoren überflüssig machen.

5.5. Vor- und Nachteile der automatisierten Mammasonographie

Vorteile:

- fehlende Strahlenbelastung (gegen die Vorurteile bestehen), unschädliche Anwendung (3, 70)
- beliebige Wiederholbarkeit
- reproduzierbare, nahezu vollständige Darstellbarkeit der Brust
- Unabhängigkeit vom Geschick des Untersuchers
- nahezu 100%ig sichere Diagnostik zystischer Veränderungen
- Erweiterung der diagnostischen Aussagemöglichkeiten z.B. bei parenchymreicher Mamma die mammographisch homogen dicht wirkt.
- Ergänzung der Röntgenuntersuchung aufgrund anderer physikalischer Gegebenheiten (als wertvolle Zusatzuntersuchung) z.B. zur Abklärung eines Tastbefundes und zur weiteren Differenzierung mammographisch unklarer Befunde.

Nachteile:

- Mangelhafte Darstellung solider Veränderungen kleiner als 1 cm.
- Zeit- und arbeitsaufwendige Methode (ca. 20 Minuten pro Patientin)
- schlechte Beurteilbarkeit lateral gelegener Drüsenkörperteile
- die Bildanalyse erfordert sehr große Erfahrung des Untersuchers.

6. Zusammenfassung

In der Zeit von März bis November 1982 wurden in der Klinik und Poliklinik für Radiologie der Universität München im Klinikum Großhadern mit einem automatisierten Mamma-Immersionsscanner SMV 50 E der Firma Technicare 1000 Patientinnen an der Brust untersucht. Das Ergebnis wurde mit der Mammographie und bei Bedarf mit pathohistologischen Befunden verglichen.
In 12 % der ausgewerteten Untersuchungen war die sonographische Beurteilbarkeit der Brust durch einen ausgeprägten retromamillären Schatten und in weiteren 14 % durch ein generelles Shadowing (aufgrund von Dysplasien und Narben) deutlich eingeschränkt.

Bei der Diagnostik von Cysten erwies sich die Mammasonographie mit 98,7 % Treffsicherheit gegenüber der Mammographie mit 54,5 % als weit überlegen. Selbst Cysten mit 0,5 cm Durchmesser konnten sonographisch differenziert werden.
Bei der Abklärung von Adenomen und Karzinomen ist die Mammographie zuverlässiger. Bei Adenomen zeigte die Sonographie nur eine Trefferquote von 57 % gegenüber den 95,5 % der Mammographie. Karzinome wurden von der Sonographie in 71,4 %, von der Mammographie in 95,9 % richtig erkannt. Diese soliden Tumoren waren erst ab einer Größe von ca. 1 cm an zuverlässig sonographisch erkennbar.
Die zur sonographischen Analyse von Raumforderungen zugrundegelegten Kriterien für Dignität und Malignität erwiesen sich als nicht generell zuverlässig, besonders bei der Abgrenzung von Adenomen gegenüber Karzinomen, wenn beim Adenom regressive Veränderungen vorliegen, bzw. ein medulläres Karzinom vorliegt.

Aufgrund unserer Ergebnisse erscheint die automatisierte Mammasonographie zu einer Früherkennung des Mammakarzinoms im Sinne eines Screeningverfahrens (14, 15, 19, 24, 41, 75) derzeit nicht geeignet.

Allenfalls bei jungen Patientinnen mit palpablen Raumforderungen oder zur kurzfristigen Verlaufskontrolle bekannter benigner Raumforderungen kann eine alleinige

Sonographie erfolgen. Die Sonographie ist als eine zur Mammographie additive, nicht konkurrierende Methode aufzufassen, insbesondere bei palpablen Raumforderungen, suspekten mammographischen Veränderungen und dichtem Drüsenkörper. Durch zusätzliche diagnostisch wichtige Informationen läßt sich die Treffsicherheit bei Abklärung pathologischer Veränderungen der Brust erhöhen (24, 41, 75). Eine weitere technische Fortentwicklung der automatisierten Mammasonographie mit dem Ziel einer verbesserten, der manuellen Sonographie vergleichbaren, Treffsicherheit erscheint wünschenswert.

Die weitere technische Entwicklung sollte in folgende Richtungen zielen:

1. Verbesserung der Detailerkennung allgemein.
2. Verringerung der Abhängigkeit der Detailerkennbarkeit von der Position des Objektes und vom Schallkopfabstand.
3. Anpassung der Schalleinfallswinkel an das Organ Mamma um alle Drüsenkörperanteile darzustellen.
4. Anpassung der Bildwiedergabe an die Leistungsfähigkeit des menschlichen Auges.
5. Realisation einer exakten Bilddokumentation aller Einzelbilder ohne Informationsverlust.

1. Abstracts
First International Congress on the Ultrasonic Examination of the Breast
Philadelphia October 1979
Veranstalter:
Ultrasonics Institute
The Royal North Shore Hospital
Sidney, Australia
und
Thomas Jefferson University Hospital
Philadelphia, USA

2. Abstracts
Second International Congress on the Ultrasonic Examination of the Breast
London June 1981
Veranstalter:
Institute of Cancer Research
Clifton Avenue
Sutton Surrey, UK

3. AIUM
Statement of mammalian in vivo ultrasonic biological effects
Journal of Clinical Ultrasound 5, 2 (1977)

4. Baum G.
Ultrasound mammography
Radiology 122: 199 (1977)

5. Carlile Th.
Breast cancer detection
Cancer 47 1164 - 1168 (1981)

6. Cole-Beuglet C., Goldberg B.B., Kurz A.B., Rubin C.S., Patschefski A.S., Shaber G.S.
Ultrasound mammography - a comparison with radiographic mammography
Radiology 139: 693 (1981)

7. Cole-Beuglet C., Goldberg B.B., Kurtz A.B., Rubin C.S., Feig S., Shaber G.S., Patschefski S.
Clinical experience with a real time dedicated breast scanner
Proc. 25 th Mtg. AIUM: 60 (1980)

8. Cole-Beuglet C.M., Goldberg B.B., Patchefsky A.S., Rubin C.S., Schneck C.D., Soriano R.Z.
Atlas of Breast Ultrasound
Normal C. Telles, Philadelphia (1980)

9. Cole-Beuglet C., Beique R.A.
Continous ultrasound B-scanning of palpable breast masses
Radiology 117: 123 (1975)

10. Damascelli B., Musumeci R., Orefice S.
Sonar information about breast tumors
Radiology 96: 583 (1970)

11. DeLand F.H.
A modified technique of ultrasonography for the detection and differential diagnosis of breast lesions
American Journal of Roentgenology 105: 446 (1969)

12. Dick D.E., Elliot R.D., Metz R.L., Scott D.
A new automated high resolution ultrasound breast scanner
Ultrasonic Imaging 1:368 (1979)

13. Fields S., Dunn F.
Correlation of echographic visualizability of tissue with biological composition and physiological state
J. Acoust. Soc. Am. 54: 809 (1973)

14. Friedrich M., Claussen C., Felix R.
Methodische Aspekte der Mammasonographie
Fortschr. Röntgenstr. 135, 6 : 704 (1981)

15. Friedrich M.
Ultraschalluntersuchung der Brust, Erfahrungen mit einem hoch auflösendem "real time" Gerät
Radiologe 20: 209 (1980)

16. Fry E.K., Fry F.J., Sanghvit N.T., Heimburger R.F.
A combined clinical and research approach to the problem of ultrasound visualization of breast
Us. in Med. (ed White D.) Vol 1: 309 (1974)

17. Fry E.K., Gallager H.S.
Ultrasound visualization of excised breast tissue
J. Acoust. Soc. Am. 50: 100 (1971)

18. Fry E.K., Gibbons L.V., Kossoff G.
Characterization of Breast tissue by ultrasonic visualization methode
J. Acoust. Soc. Am. 47: 78 (1970)

19. Fry W.J., Leichner G.H., Okuyama D., Fry F.J., Fry E.K.
Ultrasonic visualization system employing new scanning and presentation methods
J. Acoust. Soc. Am. 44: 1324 (1968)

20. Griffiths K.
Ultrasound examination of the breast
Medical Ultrasound Vol 2: 13 (1978)

21. Gros Ch., Dale G., Gairard B.
Breast echography: criteria of malignancy and results
Recent Results in Ultrasound Diagnosis (ed. Kurjak A.): 292 (1978)

22. Gros Ch., Dale G., Gairard B., Gautherie M., Haehnel P.
Echography - radiography - histology correlation in breast cancer
Ultrasonics in Medicine (ed. Kanzler E.): 253 (1975)

23. Haagensen C.D.
Diseases of the Breast
Saunders Co., Philadelphia (1971)

24. Hackelöer B.J., Hüneke B., Duda V., Eulenburg R., Lauth G., Buchholz R.
Sonographische Differentialdiagnose der Mammakarzinome, Ultraschall 2 129 - 134 (1981)

25. Hackelöer B.J., Lauth G., Duda V., Hüneke B., Buchholz R.
Neue Möglichkeiten der Ultraschallmammographie
Geburtshilfe und Frauenheilkunde 40:301 (1980)

26. Harper P., Kelly - Fry E.
Ultrasound Visualization of the Breast in Symptomatic Patient Radiology 137: 464 - 469 November 1980

27. Howry D.H., Stott D.A., Bliss W.R.
The ultrasonic visualization of carcinoma of the breast and other soft tissue structures
Cancer 7: 354 (1954)

28. Howry D.H., Bliss W.R.
Ultrasonic visualization of soft tissue structures of the body
Journal of Laboratory and Clinical Medicine 40: 579 (1952)

29. Igl W., Lohe K., Eiermann W., Bassermann R., Lissner J.
Sonographische Carcinomdiagnostik der weiblichen Brust im Vergleich zur Mammographie
Tumor Diagnostik 5: 247 (1980)

30. Igl W., Lohe K., Bassermann R., Eiermann W., Lissner J.
Nachweis des Mammacarcinoms mit Ultraschall
Vortrag beim Deutschen Krebskongress (11.-15. März 1980)

31. Igl W., Lohe K., Kessler M., Lissner J.
Mammacarcinomdiagnostik mit Ultraschall
Abstraktband 61. Deutscher Röntgenkongress (1980)

32. Igl W., Lohe K., Bassermann R., Eiermann W., Lissner J.
Früherkennung des Mammacarcinoms durch Ultraschall
Abstraktband International Congress on Senology: Nr. 151 (1980)

33. Igl W., Eiermann W., Lohe K., Bohmert D.H., Büchels H.
Wert der Echomammographie bei der Brustkrebsdiagnostik
Vortrag bei der Gründungsversammlung und wissenschaftlichen Tagung der Deutschen Gesellschaft für Senologie (28.-29. März 1981)

34. Igl W., Eiermann W., Bassermann R., Kessler M.
Die Echomammographie
Abstraktband 62. Deutscher Röntgenkongress (1981)

35. Igl W., Rossmann R.
Weiterentwicklung der Echomammographie
Abstraktband 63. Deutscher Röntgenkongress (1982)

36. Igl W., Kessler M. Rossmann R.
Echomammographie in Druck
H. Schildberg, Erlangen Perimed-Verlag

37. Ito K., Yokoi H.
Digital Ultrasonography by an image magnifying technique and the computer accessed image processings
Us. in Med. (ed. White D.) Vol 3b: (1977)

38. Jaffe C.C., Taylor K.J.W.
The clinical impact of beam focusing patterns
Radiology 131: 469 (1979)

39. Jellins J., Reeve T.S., Kossoff G., Barraclough B., Croll J.
Ultrasonic assesment of symptomatic patients with breast disease
Proc. 25.th Ann. Mtg. AIUM: 61 (1980)

40. Jellins J., Kossoff G., Barraclough B.H., Reeve T.S.
Comparative study of breast imaging by echography and xerography
Recent Advances in Ultrasound Diagnosis (ed. Kurjak A.): 299 (1978)

41. Jellins J., Kossoff G., Reeve T.S.
Detection and classification of liquid filled masses in the breast by grey scale echography
Radiology 125: 205 (1977)

42. Jellins J., Kossoff G., Reeve T.S., Barraclough B.
Ultrasonic grey scale visualization of breast disease
Us. Med. Biol. 1: 393 (1974)

43. Jellins J., Kossoff G., Buddee W., Reeve T.S.
Ultrasonic visualization of the breast
The Medical Journal of Australia 58: 305 (1971)

44. van Kaik G., Schmidt W., Teubner J., Lorenz D., Müller A.
Echomammographie mit verschiedenen Gerätetypen bei herdförmigen Läsionen
Tumor Diagnostik 4. 179 (1980)

45. Kessler M., Igl W.
Aussagekraft der Ultraschalldiagnostik im Vergleich zur Mammographie. 5. Radiologische Woche (22. - 26.11.1982)

46. Kikuchi Y., Wagai T.
Early Cancer diagnosis through ultrasonics
J. Acoust. Soc. Am: 29, 824 - 833 (1957)

47. Kobayashi T.
Current Status of Breast Ultrasonography and Ultrasound Tissue Characterisation of Breast Cancer
Med info 80 S. 205 (1980)

48. Kobayashi T.
Current status of breast echography
Progress in Medical Ultrasound (ed. Kurjak) Vol 1:173 (1980)

49. Kobayashi T.
Diagnostic ultrasound in breast cancer: analysis of retrotumorous echo patterns correlated with sonic attenuation by cancer connective tissue
J. of Clinical Ultrasound 7: 471 (1979)

50. Kobayashi T.
Clinical Ultrasound of the Breast
1978 Plenum Press, New York

51. Kobayashi T.
Review - ultrasonic diagnosis of breast cancer
Us. in Med. & Biol. Vol 1: 383 (1975)

52. Kobayashi T., e.a.
Differential diagnosis of breast tumors
Cancer 33: 940 (1974)

53. Kossoff G.
Diagnostic ultrasound - the view from down under
Journal of Clinical Ultrasound 6: 144 (1978)

54. Kossoff G., Jellins J., Reeve T.S.
Ultrasound in the detection of early brest cancer
Early diagnosis of breast cancer (Cancer campaign Vol 1): 149 (1978)
Fischer Verl. (ed. Grundmann E.)

55. Kossoff G.
Classification of soft tissues by grey scale echography
Us. in Med. (ed. White D.) Vol 3: 89 (1978)

56. Kossoff G., Garrett W.J., Carpenter D.A., Jellins J., Dadd M.J.
Principles and classification of soft tissues by grey scale echography
Us. Med. Biol. 2: 89 (1976)

57. Kossoff G.
Ultrasonic visualization of the uterus, breast and eye by grey scale echography
Proc. Roy. Soc. Med. Vol 67: 135 (1974)

58. Kossoff G., Fry E.K., Jellins J.
Average velocity of ultrasound in the human female breast
J. Acoust. Soc. Am. 53: 1730 (1973)

59. Kossoff G.
Improved techniques in ultrasound cross sectional echography
Ultrasonics 10: 221 (1972)

60. Kratochwil A.
Geschichte der Ultraschalldiagnostik
Ultraschall 2 108 - 113 (1981)

61. Kratochwil A., e.a.
Moderne Methoden der Mammadiagnostik
Wiener Klinische Wochenschrift 87: 47 (1975)

62. Kratochwil A., Kaiser P.
Die Darstellung der Erkrankungen der weiblichen Brust im Ultraschallverfahren
Ultrasonographica Medica Vol 3: 119 (1971)
Verlag der Wiener Medizinischen Akademie

63. Levi S., Keuwetz J., Bredael I.
Tissue characterization in vivo - a semi automatic method
Recent Advances in Ultrasound Diagnosis (ed. Kurjak A.): 36 (1978)

64. Madsen E.L., Zagzebski J.A., Frank G.R.
An Anthropomorphic Ultrasound Breast Phantom containing intermediate-sized Scatterers
Ultrasound in Med. & Biol. Vol. 8 No 4: 381 - 392 (1982)

65. Maturo V.G., Zusmer N.R., Gilsen A.J., Bear B.
Ultrasonic Appearance of Mammary Carcinoma with dedicated whole Breast Scanner
Radiology 142 713 - 718 (März 1982)

66. Ossginig E., Kaiser P., Kolb R., Lechner G.
Echographische und röntgenologische Befunde bei Erkrankungen der Mamma
Ultrasonographica Medica Vol 3: 129 (1971)
Verlag der Wiener Medizinischen Akademie

67. Pluygers E., Rombaut M.
Ultrasonic diagnosis of breast diseases
Tumor Diagnostik 4: 187 (1980)

68. Pluygers E., e.a.
Possibilities, results and indications of breast echography
Journal Belge de Radiologie 60: 181 (1977)

69. Pluygers E.
Diagnostic ultrasonore par echographie A et B des affections mammaires
J. Belge de Radiology 58: 15 (1975)

70. Rooney J., O'Brian W.D.
Bioeffects and biophysics related to diagnostic ultrasound equipment
Proc. 25th Ann. Mtg. AIUM: 40 (1980)

71. Schaaps J.P., Colin C.
Echomammography - Indications and limitations in tumors with and without calcification
J. Belge de Radiologie 62: 299 (1979)

72. Schepke H., Schepke P.
Ultraschall in der Mammadiagnostik
Strahlentherapie 154: 468 (1978)

73. Teubner J., van Kaick G., Schmidt W.
Echomammography with different scanning units
siehe Literaturstelle 2. (1981) Abstract Nr. 53

74. Teubner J., van Kaick G., Pickenhan L., Schmidt W.
Vergleichende Untersuchungen mit verschiedenen echomammographischen Verfahren
Ultraschall 3: 109 - 118 (1982)

75. Thiel Ch., Schweikhart G.
Ultraschallmammographie,
Fortschr. Röntgenstr. 137, 1 1 - 12 (1982)

76. Wagai T., Tsutsumi M.
Breast Carcinoma - The Radiologists Expanded Role (ed. Logan W.W.), J. Willey Sons, New York: 325 (1977)

77. Wagai T., Tsutsumi M.
Mass screening of breast cancer by grey scale serial echography
Us. in Med. (ed. White D.) Vol 3a: 1147 (1977)

78. Wagai T., Tsutsumi M.
Breast Carcinoma - the Radiologists Expanded Role (ed. Logan W.W.)
Willey Sons, New York: 325 (1977)

79. Wagai T., Tsutsumi M., Keuchi T.
Diagnostic ultrasound in breast diseases in: Present and Future of Diagnostic Ultrasound (ed. Levi D.): 148 (1976)

80. Wagai T.
Adcances in ultrasonotomography and its clinical evaluation
Ultrasonics in Medicine (ed. DeVlieger M.)
Excerpta Medica, Amsterdam: 186 (1974)

81. Wagai T., et al.
A trial for quantitative diagnosis of breast tumor by ultrasono-tomography
Med. ultrasonics S 39 - 40 (1967)

82. Wagai T., Miyazawa R., Ito K., Kikuchi Y.
Ultrasonic diagnosis of intracranial disease, breast tumors and abdominal disease
Ultrasonic Energy (Ed by Fry F.K.) pp. 346
University of Illinois Press Urbana, Illinois (1965)

83. Weiss L., Rosner D., Glenn W.E.
Visualization of breast lesions with an advanced ultrasonic device - results of a pilot study
J. of Surgical Oncology 10: 251 (1978)

84. Wells P.N.T., Evans K.T.
An immersion scanner for two - dimensional ultrasonic examination of the human breast
Ultrasonics 6: 220 (1968)

85. Wild J.J., Reid J.M.
Diagnostic use of ultrasound
The British Journal of Physical Med. 19: 248 (1956)

86. Wild J.J., Reid J.M.
Echographic visualiztaion of lesions of the living intact human breast
Cancer Research 14: 277 (1954)

87. Wild J.J., Reid J.M.
Further pilot echographic studies on the histologic structure of the living intact human breast
Am. J. of Pathology 28: 839 (1952)

88. Wild J.J., Neal D.
Use of high frequency ultrasonic waves for detecting changes of texture in living tissues
Lancet 1: 655 (1951)

Frau Oberarzt Dr. Kessler danke ich dafür, daß ich diese Arbeit unter ihrer Anleitung anfertigen durfte, sowie für ihre Unterstützung bei der Durchführung der Arbeit.

Lebenslauf

- am 15. August 1955 in Hannover als Sohn des kaufmännischen Angestellten Heinrich Rehberg und seiner Frau Ursula geboren.

- 1962 bis 1966 Besuch der Grundschule in Mittenwald/Karw.

- 1966 bis 1975 Besuch des Werdenfelsgymnasium in Garmisch-Partenkirchen (mathematisch-naturwissenschaftlicher Zweig)

- im Mai 1975 Abitur

- 1975 bis 1976 Grundwehrdienst in der Gebirgstruppe

- 1976 bis 1978 Studium der Biologie an der Julius-Maximilians-Universität in Würzburg einschließlich Vordiplom

- 1979 bis 1984 Studium der Medizin an der Ludwig-Maximilians-Universität in München

- im Mai 1984 Abschluß des Medizinstudiums mit dem III. Staatsexamen und Erhalt der Approbation.